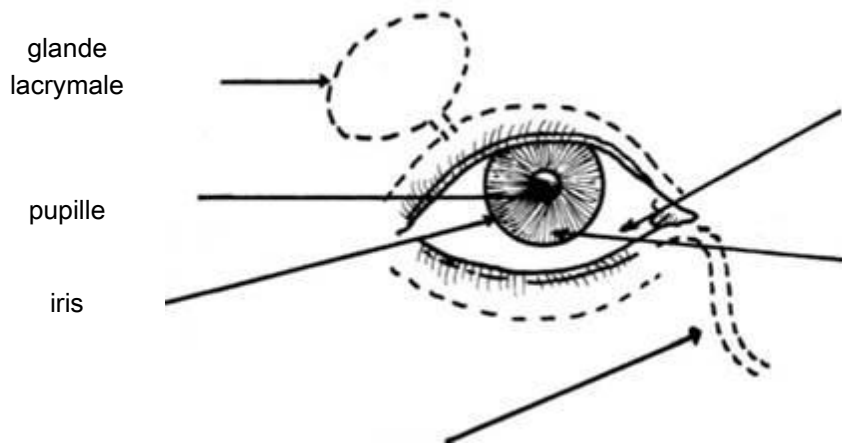


Chapitre 16

Les yeux



la conjonctive est la fine couche qui couvre le blanc de l'œil

la cornée est la couche claire ou transparente qui couvre l'iris et la pupille

conduit lacrymal partant de l'œil vers le nez

1 Signes de danger pour la vue

Les yeux sont très délicats. On doit bien en prendre soin. Il faut aller immédiatement en consultation en cas de signe de danger suivants :

1. Toute blessure qui égratigne, perce ou rompt l'œil.
2. Un bouton douloureux à l'intérieur de l'œil.
3. Une douleur très intense à l'intérieur de l'œil (il peut s'agir d'une maladie de l'iris, d'un glaucome ou d'une tumeur).
4. Toute douleur de l'œil ou de la tête, si une des pupilles devient plus petite ou plus grande que l'autre.



5. Du sang derrière la cornée dans l'œil (voir p. [999](#)).
6. Une grande différence de taille des pupilles peut être signe d'une atteinte cérébrale, d'une embolie cérébrale, de glaucome ou d'une inflammation de l'iris (iritis).
7. Une baisse de vue d'un ou des deux yeux. Une lueur blanche ou une réflexion dans la pupille. Il peut s'agir d'un signe de cancer ou de cataracte (voir p. [225](#)).

8. Une infection de l'œil qui persiste plus de 5 ou 6 jours de traitement avec une pommade antibiotique pour les yeux.

2 Blessures aux Yeux

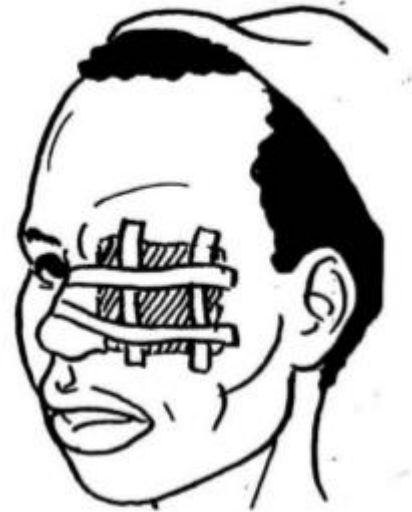Toute blessure ou égratignure de l'œil doit être considérée comme dangereuse, car elle peut rendre la personne aveugle. Même les petites blessures ou égratignures de la cornée peuvent s'infecter et rendre la personne aveugle si elles ne sont pas soignées à temps et correctement.

Une blessure à l'œil profonde qui atteint la couche noire sous la couche blanche externe, particulièrement dangereuse.

Un traumatisme fermé (comme un coup de poing) qui entraîne une hémorragie met l'œil en danger (voir p. [225](#)). Il est particulièrement dangereux si la douleur s'aggrave soudainement après quelques jours : il peut s'agir de glaucome aigu (voir p. [222](#))

2.1 Traitement :

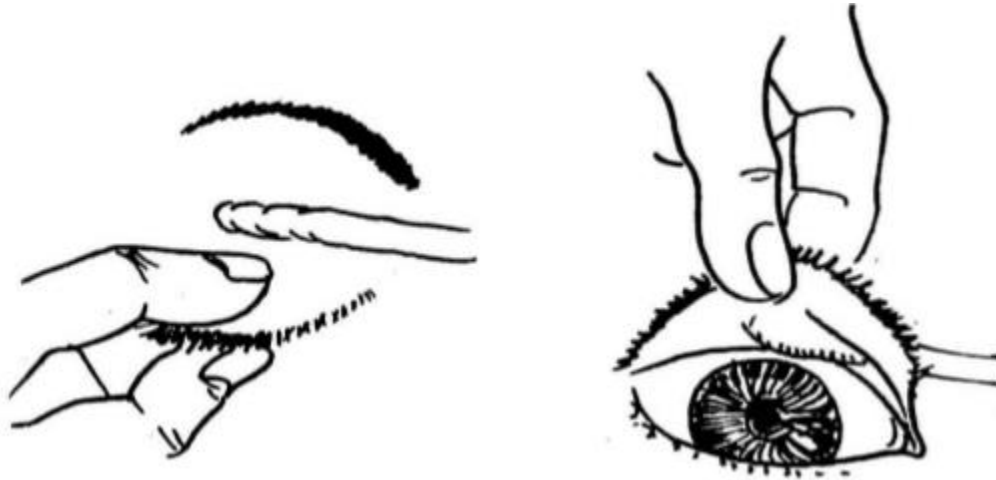
- La personne voit toujours bien avec l'œil blessé, appliquer une pommade antibiotique pour les yeux dans l'œil (voir p. [378](#)). Faire un pansement avec une compresse stérile ou un linge épais et très propre, afin de maintenir les paupières fermées. Si l'œil ne guérit pas après un ou deux jours, emmenez le blessé chez le médecin.
- La personne ne voit pas bien avec l'œil blessé, et la blessure est profonde ou bien il y a du sang derrière la cornée (voir p. [225](#)), couvrir l'œil avec un linge propre et consulter immédiatement un médecin. **N'appuyez pas sur l'œil.**
- Ne jamais essayer d'enlever des épines ou des échardes qui sont enfoncées dans l'œil. Il faut aller immédiatement en consultation. Il n'y a que le médecin qui doit le faire.



2.2 Comment enlever une saleté de l'œil

Demander à la personne de fermer les yeux et de regarder vers la droite, la gauche, en haut et en bas. Puis, maintenir l'œil ouvert avec la main propre, et dire à la personne de regarder en haut et en bas. Cela devrait provoquer l'œil de produire plus de larmes, et la saleté s'extrait souvent d'elle-même.

Souvent on peut aussi extraire une saleté qui est entrée dans l'œil en inondant l'œil avec l'eau propre, ou à l'aide de la pointe d'un mouchoir propre ou une tige de coton mouillée. Si la saleté se trouve dans la paupière supérieure, plier la paupière vers l'arrière, à l'aide d'une allumette, comme l'indique le dessin. La personne doit regarder en bas :



Souvent la saleté se trouve près du bord de la paupière.

Si la saleté est à un tel point collée à l'œil qu'on ne peut pas l'enlever, appliquer une pommade antibiotique dans l'œil, faire un pansement avec une compresse stérile et emmener le malade chez le médecin.

2.3 Les Brulures Chimiques des Yeux


L'acide d'une batterie, la soude caustique, l'essence, et les pesticides qui entrent dans l'œil peuvent être dangereux. Maintenir l'œil ouvert, **et l'inonder immédiatement avec de l'eau propre et fraîche.**


Inonder-le pendant 30 minutes, ou jusqu'à ce que la personne se sente mieux. Ne pas laisser l'eau entrer dans l'autre œil.



3 Les différentes causes qui rendent les yeux rouges et douloureux

Différents problèmes rendent les yeux rouges et douloureux. Le traitement efficace dépend de la connaissance de la cause, donc faites tout pour connaître les signes y afférant. Ce tableau vous permettra de connaître les causes :

un corps étranger (morceau de terre, etc.) dans l'œil (p. 218)	affecte en général un seul œil ; rougeur ou douleur variable
de la fumée ou des liquides toxiques (p. 219)	un seul œil ou les deux à la fois ; la rougeur et la douleur sont variables 

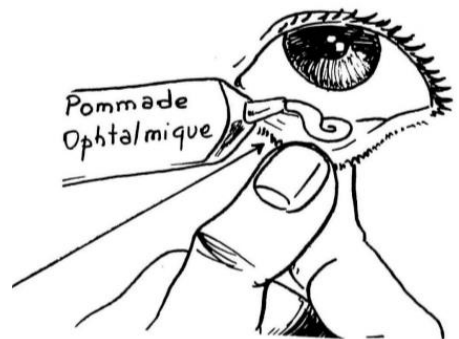<p>La conjonctivite, p. 219) La conjonctivite due à une allergie, p. 165) Le trachome (p. 220) La rougeole (p. 311)</p>	<p>En général la rougeur et la douleur dans les deux yeux (peuvent commencer ensemble ou même devenir graves à la fois) En général la rougeur au coin de l'œil Douleur courte et légère</p>
<p>Glaucome aiguë (p. 222) Inflammation des yeux (p. 221) Égratignure ou ulcère dans la cornée de l'œil (p. 224)</p>	<p>Un seul œil souvent ; Rougeur au niveau de la cornée Douleur souvent aiguë</p> 

4 La Conjonctivite (l'œil rose)

Cette infection provoque des rougeurs, du a une brûlure légère de l'un ou des deux yeux. Au réveil, les paupières sont chassieuses, collées par du pus. La conjonctivite est particulièrement fréquente chez les enfants.

4.1 Traitement :

- D'abord, nettoyer bien le pus des yeux avec un mouchoir propre trempé dans de l'eau bouillie et refroidie.
- Appliquer une pommade ophtalmique antibiotique. Tirer la paupière inférieure vers le bas et appliquer un peu de la pommade **à l'intérieur**, comme l'indique le dessin, et non pas sur la paupière inutile.
- Attention : Il ne faut pas que le tube touche à l'œil.



4.2 Prévention :

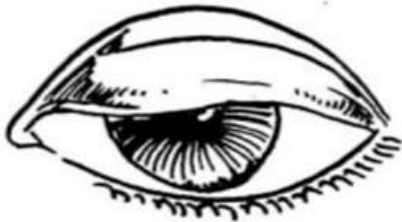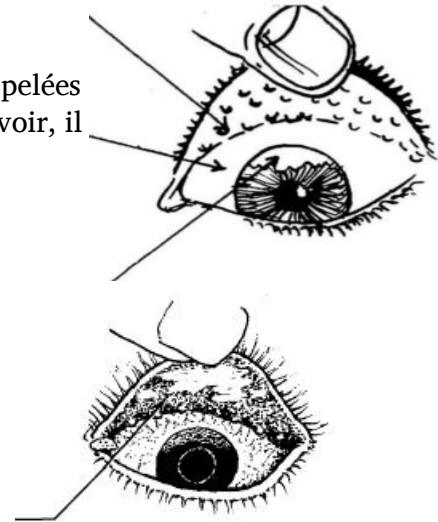
La plupart des conjonctivites sont très contagieuses. L'infection se propage facilement d'une personne à l'autre. Il ne faut pas laisser un enfant avec l'œil rose jouer ou dormir avec d'autres, ou utiliser la même serviette. Se laver les mains après avoir touché les yeux est très important.

5 Le Trachome

Le trachome est une forme de conjonctivite chronique qui, petit à petit, empire. Il peut durer des mois, voire des années. S'il n'est pas traité assez tôt, le patient peut devenir aveugle. Il se développe quand on touche aux yeux avec les doigts ou par les mouches. Il est fréquent là où vit beaucoup de monde dans des conditions de pauvreté.

5.1 Signes :

- Le trachome commence avec des yeux qui rougissent, qui coulent, comme dans un cas de conjonctivite.
- Après un mois ou plus, des particules d'un gris rosâtre, appelées follicules, se forment à l'intérieur des paupières. Pour les voir, il faut soulever la paupière comme indiqué à la page [218](#).
- Le blanc de l'œil est légèrement enflammé.
- Après quelques mois, un examen attentif à l'œil nu ou à l'aide d'une loupe, montre que l'extrémité en haut de la cornée semble grisâtre, parce qu'il y a beaucoup de nouveaux vaisseaux sanguins minuscules (pannicules).
- Il est presque sûr qu'il y a un trachome lorsqu'il y a une combinaison de ces follicules et des pannicules.
- Après plusieurs années, les follicules commencent à disparaître, laissant des cicatrices blanchâtres.



Ces cicatrices rendent les paupières épaisses et peuvent les empêcher de s'ouvrir complètement.



À la longue les cils tombent dans les yeux, écorchant la cornée, et entraînant la cécité.

5.2 Traitement :

Pendant un mois, mettre la tétracycline ou l'érythromycine à 1 % (pommades ophtalmique, p. [378](#)) dans l'œil 3 fois par jour, ou bien 3 % tétracycline ou l'érythromycine 1 fois par jour. Pour une guérison complète, prendre également la tétracycline (p. [355](#)), l'érythromycine (p. [354](#)), ou un sulfamide (p. [356](#)) par voie orale pendant 2 à 3 semaines.

5.3 Prévention :

Le traitement précoce et complet du trachome empêche sa propagation aux autres. Toutes personnes vivant avec quelqu'un qui a le trachome, surtout avec des enfants, doivent avoir leurs yeux examinés souvent. Si des signes apparaissent, il faut les traiter rapidement. En outre, se laver le visage chaque jour pour empêcher la propagation. Il est très important de suivre les *Règles d'hygiène de base*, expliqué au Chapitre [12](#).

6 Yeux infecté chez le nouveau-né (Conjonctivite néonatale)

Une femme qui a la chlamydie ou la gonorrhée (voir p. [236](#)) elle peut transmettre ces infections à son enfant à au moment de l'accouchement. L'infection commence par l'œil de l'enfant, pouvant créer d'autres problèmes de santé. Si les yeux de l'enfant deviennent rouges, gonflés ou remplis de pus, il peut s'agir d'une de ces infections. Il est important de l'emmener sans attendre en consultation.



Traitement pour la gonorrhée :

- Injecter 125 mg ceftriaxone dans le muscle de la cuisse, 1 seule fois (voir p. [359](#))

Traitement pour la chlamydia :

- Donner à l'enfant 30 mg sirop d'érythromycine 4 fois par jour pendant 14 jours (voir p. [359](#)).

En cas de diagnostic incertain chez l'enfant, donner les deux médicaments mentionnés ci-dessus. Les yeux de l'enfant doivent être bien nettoyés et traités avec les médicaments indiqués ci-dessus.

6.1 Prévention :

Des femmes peuvent avoir la gonorrhée ou la chlamydie mais ne pas s'en rendre compte. Il est conseillé d'administrer ces médicaments afin d'éviter la cécité, sauf si la mère a subi des examens de laboratoire confirmant qu'elle n'est pas infectée.

- Appliquer dans chaque œil de l'enfant une ligne d'érythromycine de 0,5 % à 1 % au cours des deux premières heures suite à la naissance, ou ;
- Appliquer dans chaque œil de l'enfant une ligne de tétracycline au cours des deux premières heures suite à la naissance, ou ;
- L'érythromycine ou la tétracycline, peuvent être remplacés la povidone iodée à 2,5 % goutte à appliquer dans les yeux au cours des deux premières heures suite à la naissance.


Certaines personnes appliquent une solution de 1 % de nitrate d'argent (ou d'autres médicaments à base d'argent) dans les yeux. Ces médicaments préviennent la cécité due à la gonorrhée, cependant, ils ne préviennent pas la cécité due à la chlamydia. En plus, le nitrate d'argent irrite les yeux de l'enfant pendant plusieurs jours. L'érythromycine ou la tétracycline pour les yeux, ou bien la povidone iodée, sont préférable. Le nitrate d'argent est conseillé si d'autres médicaments ne sont pas disponibles.

Les deux parents d'un enfant qui a la gonorrhée ou la chlamydiae doivent être traités pour ces infections (voir p. [237](#) et [359](#)).

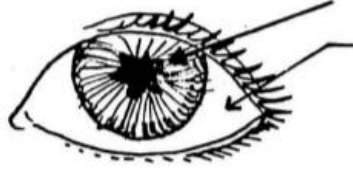
7 L'iritis (Inflammation ou Infection de l'Iris)

Signes :

œil normal



œil atteint d'iritis



pupille plus petite,
parfois irrégulière

blanc de l'œil rouge autour de
l'iris, forte douleur

L'iritis se produit d'habitude dans un seul œil. La douleur commence subitement ou bien petit à petit. L'œil produit beaucoup de larmes. Il fait encore plus mal en pleine lumière. Le toucher augmente la douleur. Il n'y a pas de pus comme dans la conjonctivite. La vision est généralement floue.

Il s'agit d'une **urgence médicale**, les antibiotiques ne servent à rien. **Il faut aller très vite chez le médecin.**

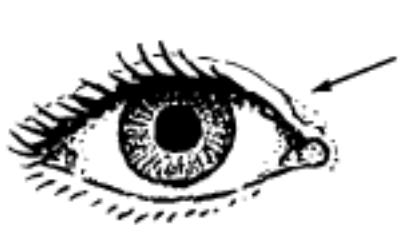8 Le Glaucome

Le glaucome est la conséquence d'une trop forte tension dans l'œil. Il se trouve le plus souvent chez les personnes de plus de quarante ans, c'est la cause principale de cécité. **Il est très important d'en reconnaître les signes et d'aller sans tarder en consultation.**

Le glaucome peut se présenter de deux façons.

8.1 Glaucome Aigu :

Subitement, on ressent une forte douleur dans l'œil ou parfois sur un côté de la tête. Il peut y avoir des vomissements. L'œil est enflammé et très dur, comme une bille. La pupille de l'œil malade devient plus grosse que celle de l'œil sain.



normal



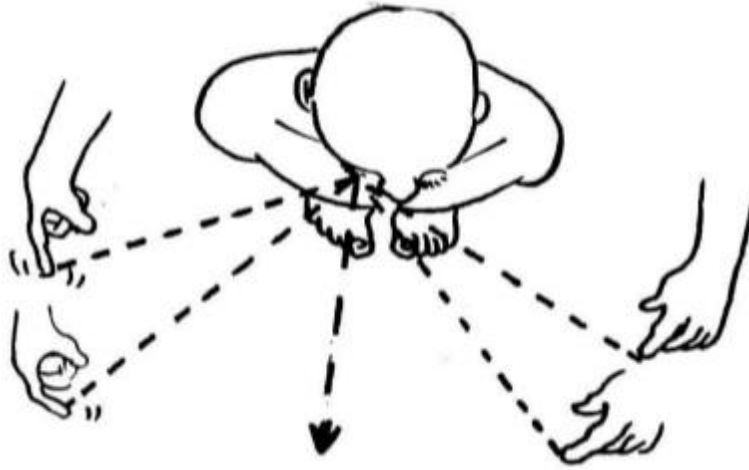
Glaucome

Le glaucome aigu peut causer la cécité en quelques jours. **Il faut aller d'extrême urgence en consultation.** Cette maladie nécessite souvent une intervention chirurgicale.

8.2 Glaucome lent (chronique)

La pression dans l'œil augmente petit à petit, souvent sans douleur. La vision diminue lentement, en commençant par le côté. Souvent la personne ne remarque pas la perte de vision.

Un test de vision latérale peut aider à détecter le glaucome :



Champ visuel rétréci

Demander à la personne de fermer un œil, et avec l'autre œil regarder un objet droit devant. Noter à quel point elle voit les doigts dans son champs Visuel à droite et à gauche.

Normalement, lorsqu'on regarde devant soi, on peut distinguer les mouvements des doigts placés sur les côtés, comme l'indique le dessin.

Avec le glaucome, il faut déplacer les mains vers l'avant pour pouvoir distinguer les doigts.

En cas de glaucome lent, prescrire des gouttes de pilocarpine pour empêcher la cécité. La posologie doit être déterminée par un médecin ou un agent de santé qui peut mesurer régulièrement la pression de l'œil. Ces gouttes se prennent à la vie. La chirurgie de l'œil est le traitement le plus sûr pour le glaucome quand cela est possible

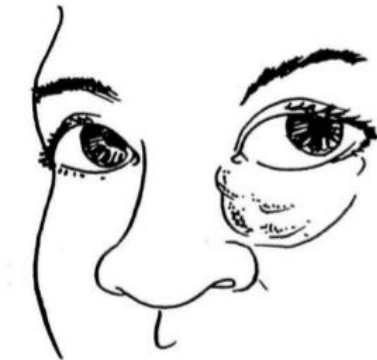
8.3 Prévention :

Les personnes qui ont plus de 40 ans, ou qui ont des parents qui ont eu le glaucome, Doivent vérifier la tension de leurs yeux une fois par an.

9 Infection du sac lacrymal (dacryocystite)

9.1 Signes :

L'angle interne de l'œil et la peau autour du nez deviennent s'enflent et deviennent douloureuse. L'œil produit beaucoup de larmes. Un peu de pus peut se produire dans le coin de l'œil lorsque sous une légère pression.



9.2 Traitement :

- Appliquer des compresses d'eau chaude.
- Mettre des gouttes ou de la pommade antibiotique dans les yeux.
- Prendre des comprimés de pénicilline (voir p. [350](#))

Le glaucome lent peut se soigner avec des gouttes de pilocarpine que le médecin prescrit. Il faut appliquer ces gouttes pour toute la vie.

10 Problèmes de vision

Les enfants qui ont des troubles de vision ou qui ont des maux de tête ou des maux des yeux quand ils lisent, doivent porter des verres. Ils doivent aller se faire consulter.

Pour les personnes âgées, il est normal qu'elles aient de la presbytie lorsque l'âge avance. Les verres correcteurs peuvent être souvent utiles. Choisissez des verres qui vous permettront de voir clairement à 40 cm de vos yeux.

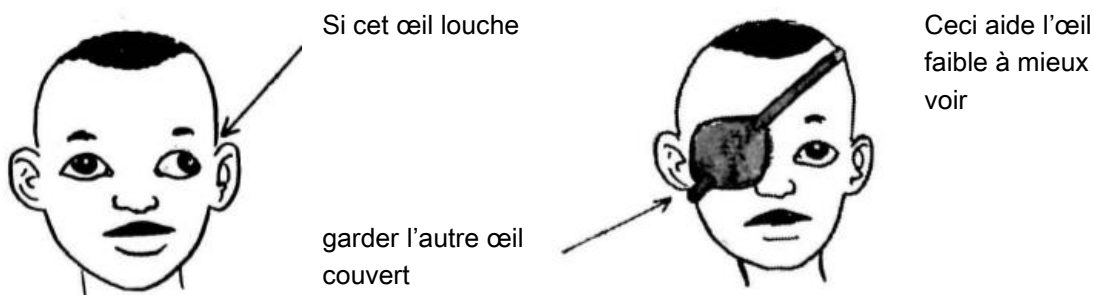


Si les verres n'apportent pas d'amélioration, consultez un ophtalmologue.

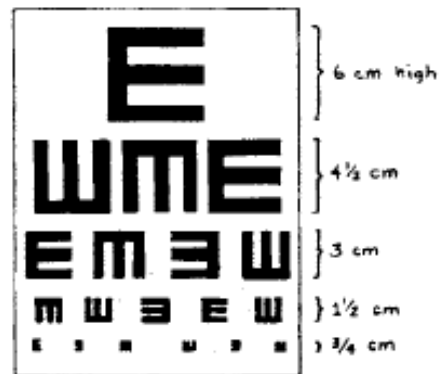
11 Strabisme (Yeux Louches)

Un bébé ou un petit enfant qui a un œil qui regarde de travers de temps en temps ne nécessite pas de traitement particulier. Le strabisme va disparaître avec le temps. Mais si l'œil louche tout le temps, et que l'enfant n'est pas traité très jeune, il peut ne jamais bien voir avec cet œil. Il faut consulter un ophtalmologiste aussitôt que possible. Un bandeau sur l'œil, la chirurgie ou des lunettes spéciales peuvent aider.

La chirurgie faite à un âge plus avancé peut corriger l'œil et améliorer l'apparence de l'enfant, mais il ne va pas améliorer la vision.




Important : La vision de tout enfant doit être examinée aussitôt que possible (idéalement vers 4 ans). On peut utiliser un tableau “E” comme illustré ici. Tester chaque œil séparément pour découvrir s’il y a un problème qui affecte un seul œil. Si la vision d’un œil est mauvaise ou si dans les deux, voient mal, il consulter un optométriste.



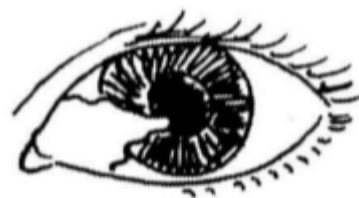
12 Orgelet

C’est un bouton rouge et enflé, généralement sur le bord de la paupière. Appliquer des compresses d’eau bouillie tiède. On peut mettre dans l’eau un peu d’acide borique ou du sel, mais pas d’herbes. Appliquer une pommade antibiotique ophthalmique 3 fois par jour la récurrence



13 Excroissance (Ptérygion)

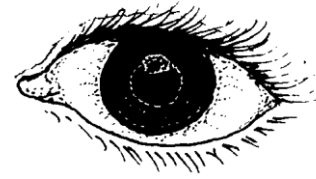Le ptérygion est un épaississement de chair sur la surface de l’œil qui grandit petit à petit du bord de la partie blanche de l’œil à côté du nez vers la cornée ; causée en partie par la lumière du soleil, par le vent et par la poussière. Des lunettes noires peuvent calmer l’irritation et diminuer l’intensité de la douleur du ptérygion. Cependant, le ptérygion doit être enlevée par chirurgie avant qu’il n’atteigne la pupille. Malheureusement, le ptérygion retourne souvent après la chirurgie.



Des remèdes traditionnels qui utilisent les coquilles en poudre peuvent être néfastes. Appliquer les gouttes ophthalmiques de camomille ou de rose pour calmer la sensation de brûlure et la démangeaison, ou utiliser les compresses froides.

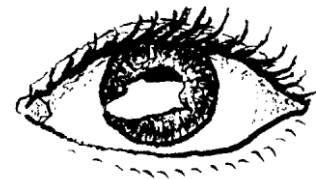
14 Une Éraflure, ulcère, ou cicatrice dans la cornée

Lorsque la partie fine et sensible de la cornée est éraflée, endommagée par une infection, un ulcère douloureux peut en résulter. Si vous regardez bien l'œil à la lumière, vous allez voir un trait gris ou moins brillant à la surface de la cornée.



S'il n'est pas bien traité, l'ulcère de la cornée peut provoquer la cécité. Appliquez une pommade antibiotique à l'œil 4 fois par jour pendant 7 jours (p. [378](#)). S'il n'y a pas d'amélioration après 2 jours de traitement, allez en consultation.

La cicatrice sur la cornée est indolore et y laisse une trace blanche. Elle résulte d'une guérison de l'ulcère de la cornée, la brûlure ou une autre blessure de l'œil. Si les deux yeux ne voient plus et que la personne peut voir la lumière, l'opération d'un œil peut lui permettre de voir à nouveau. Mais cette opération coûte chère. S'il y a la cicatrice sur un œil et que la vue est bonne dans l'autre, vous devez éviter la chirurgie. Faites tout pour protéger le bon œil de toute blessure.



15 Hémorragie du blanc de l'œil

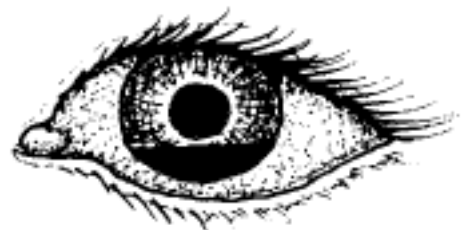Une tache rouge, indolore, dans la partie blanche de l'œil. Elle est parfois dû à une toux très forte, comme c'est le cas de la coqueluche. Il s'agit de l'éclatement d'un petit vaisseau de sang. Normalement ce n'est pas aussi grave qu'une contusion. Elle disparaît petit à petit sans médicament au bout de deux semaines environ. Elle peut être signe de fragilité des vaisseaux ou d'hypertension artérielle.



De petites taches rouges sont normales sur les yeux du nouveau-né. Aucun traitement n'est nécessaire.

16 Hémorragie derrière la cornée (Hyphéma)

Du sang derrière la cornée est un signe de danger. C'est souvent le résultat d'une blessure à l'œil comme un coup de poing. S'il y a de la douleur et une perte de vision, emmener la personne à un spécialiste des yeux immédiatement. Si la douleur est légère et qu'il n'y a pas de perte de vision, appliquer un bandeau sur les deux yeux. La personne doit rester au lit pendant plusieurs jours. Si la douleur augmente il y a probablement un glaucome (voir page [222](#)).



Emmener la personne à un ophtalmologiste tout de suite.

17 Du pus derrière la cornée (Hypopion)

Du pus derrière la cornée est signe d'une inflammation sévère. On le voit souvent avec l'ulcère de la cornée et c'est un signe de danger pour l'œil. Appliquez une pommade antibiotique (p. 378) et allez en consultation aussitôt. Si l'ulcère est bien traité, l'hypopion va disparaître de lui-même.

18 Cataracte

La cataracte est une opacité qui se forme progressivement derrière la pupille sur le cristallin de l'œil –rendant la pupille grise ou blanche quand on l'on observe à la lumière. Lorsqu'elle devient toute blanche, l'œil ne voit plus. Les cataractes sont communes chez les personnes âgées, mais se produisent chez les bébés, rarement. Les personnes qui ont une cécité due la cataracte distinguent encore l'obscurité de la lumière, et perçoivent le mouvement. Le traitement est chirurgical.



Il rétablit la vue mais avec l'aide de lunettes spéciales nécessitant une période d'adaptation. Il n'y a pas de médicament qui soigne cette maladie. (Parfois, pendant la chirurgie, une lentille artificielle est mise dans l'œil. Dans ce cas les lunettes ne sont pas nécessaires.)

Lorsqu'on ne voit pas bien Les enfants qui ne voient pas bien ou qui se plaignent d'avoir mal à la tête à l'école, lorsqu'ils font un effort visuel, ou bien quand ils lisent, doivent être emmenés chez l'ophtalmologue (spécialiste des yeux) car ils peuvent avoir besoin de porter des lunettes.

Chez les adultes, il est tout à fait normal qu'en vieillissant, on voit moins bien de près. Des lunettes de lecture peuvent aider à mieux voir. Il faut choisir des lunettes avec lesquelles on peut voir clairement jusqu'à 40 cm de du visage. Si les des lunettes de lecture ne résolvent pas le problème, aller voir un opticien.

Attention : Des lunettes mal adaptées peuvent causer des maux de tête ou abîmer davantage la vue. **Ne portez pas de lunettes achetées au marché à titre "esthétique".**

19 La Cécité Nocturne Xérophtalmie (Hypovitaminose A)

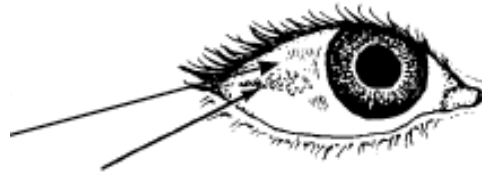
Cette maladie des yeux est plus fréquente chez les enfants entre 1 et 5 ans. Elle est causée par le fait de ne pas manger assez d'aliments contenant de la vitamine A. Si cette maladie n'est pas détectée et traitée assez tôt, elle peut rendre l'enfant aveugle.

19.1 Signes :

- D'abord l'enfant peut ne rien voir la nuit – c'est la **cécité nocturne**. Il ne peut pas voir dans l'obscurité (héméralopie).



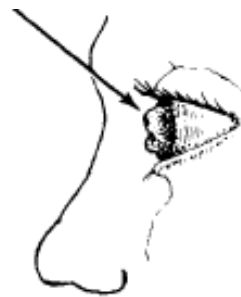- Plus tard, ses yeux deviennent secs (xérosis). Le blanc des yeux perd son éclat et commence à foncer.
- Des particules de petites bulles peuvent apparaître dans les yeux.



- La maladie s'aggravant, la cornée aussi devient sèche et sans éclat et de petits trous peuvent apparaître.
- Ensuite la cornée peut rapidement s'amollir, se gonfler, voire même éclater. D'habitude, on ne sent aucune douleur. L'infection, la cicatrisation ou tout autre dégât peuvent rendre aveugle.



- Le xérosis commence souvent, ou empire, lorsqu'un enfant souffre d'une autre maladie comme la diarrhée, la coqueluche, ou la tuberculose. **Examiner les yeux de tous les enfants malades ou de ceux qui pèsent moins que le poids normal.** Ouvrir les yeux pour découvrir des signes de carence en vitamine A.



19.2 Prévention et traitement :

La xérophtalmie peut être aisément évitée si on mange des aliments contenant de la vitamine A. Procéder ainsi :

- Allaiter l'enfant jusqu'à l'âge de 2 ans, si possible.
- Après les 6 premiers mois, commencer à donner à l'enfant des aliments riches en vitamine A, tels que les légumes aux feuilles vertes foncées comme les épinards, et les fruits et légumes jaunes ou oranges, comme la papaye, la mangue, et la courgette. Le lait entier, les œufs, le foie et les rognons sont également riches en vitamine A. L'huile de palme est très riche en vitamine A. Si on ne cuisine pas avec cette huile, on peut en mettre un demi-verre par litre d'autre huile qu'on utilise pour la cuisine.



- Si l'on ne peut obtenir ces aliments, ou si l'enfant montre des signes de cécité nocturne ou de xérosis, lui donner une capsule de vitamine A, 200.000 unités (60 mg rétinol, en capsule ou liquide), une fois tous les six mois (page [391](#)). Donner 100.000 unités aux bébés de moins de 1 an.
- Dans les cas sévères, donner à l'enfant 200,000 unités de vitamine A par voie orale le premier jour. 200,000 unités le deuxième jour, et 200,000 unités après 14 jours Les bébés de moins de 1 an doivent avoir la moitié de cette quantité (100,000 unités).
- Dans les communautés où la xérophtalmie est fréquente, donner 200,000 unités de vitamine A chaque 6 mois aux mères allaitantes, et aussi aux femmes enceintes pendant la deuxième moitié de la grossesse.
- **Attention :** Trop de vitamine A est toxique. Il ne faut pas donner plus que les quantités conseillées ici.

Si l'état de l'œil d'un enfant est grave avec une cornée qui est terne, enflée ou qui a des trous, obtenir l'aide médicale. L'œil de l'enfant doit être pansé, et il doit recevoir de la vitamine A toute de suite – de préférence une injection intramusculaire de 100,000 unités dans le muscle.

Des légumes aux feuilles vertes foncées, et des fruits et légumes jaunes et oranges, aident à éviter la cécité chez les enfants.

20 Les “Étincelles” ou “Mouches Volantes”

Parfois, les personnes âgées se plaignent de voir des petites taches mouvantes, ou bien des “étincelles”, quand elles regardent une surface brillante (comme un mur ou le ciel). Ces taches bougent avec le mouvement de l'œil, et ils ont l'air d'être des petites mouches volantes. D'habitude, ces taches sont inoffensives et on n'a pas besoin de les traiter. Mais si beaucoup de taches apparaissent tout à coup, et que la vision commence à disparaître d'un côté, il peut s'agir d'une urgence médicale. **Il faut aller immédiatement en consultation.**

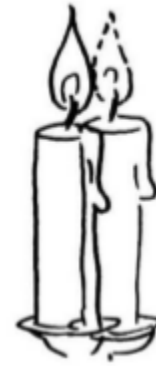21 Vue Double

Voir double peut avoir plusieurs causes.

La vue double soudaine, chronique, ou s'aggravant progressivement peut être un problème sérieux. Une consultation chez l'ophtalmologue est nécessaire. Aller en consultation. Après avoir reçu un coup sur la tête peut indiquer une atteinte du cerveau. Il faut aller chez le docteur.

La vue double de temps en temps, est probablement un signe d'affaiblissement ou d'épuisement, dû souvent à la malnutrition.

Lire le chapitre 10 sur la bonne alimentation et essayer de manger le mieux possible. On peut aussi prendre des vitamines. S'il n'y a pas d'amélioration, aller en consultation.



22 Cécité des Rivières (Onchocercose)

Maladie fréquente en Afrique, ainsi que dans certaines zones de Mexique du sud, l'Amérique Centrale, et le nord de l'Amérique du Sud. L'infection est causée par des parasites transmis de personne à personne par de très petites mouches, ou moucheron bossés, connues comme "mouches noires" ou (simulies).

Ces parasites sont 'injectés à une personne quand une similie la pique.

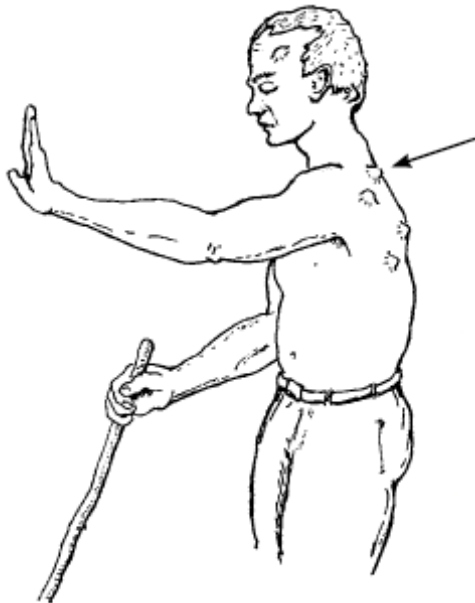

Simulie

taille réelle



22.1 Signes de cécité des rivières :



- Plusieurs mois après la piqûre par une similie infectée, des nodules commencent à se former sous la peau ; la plus souvent dans la partie inférieure du corps, sur la poitrine et sur les cuisses. Il y en a généralement 3 à 6 nodules, indolores, atteignant une taille de 2 à 3 cm de diamètre.
- Il peut y avoir beaucoup de démangeaisons causées par une réaction allergique dû aux vers.
- La douleur dans le dos, l'épaule ou la hanche, ou "des douleurs partout"
- L'élargissement l'augmentation des ganglions lymphatiques de l'aîne.
- La peau sur le dos ou sur le ventre peut devenir épaisse et rugueuse à certains endroits, comme la peau d'une orange visible à l'examen.
- Si la maladie n'est pas traitée, la peau devient de

plus en plus ridée. Des taches blanches peuvent apparaître sur le devant de la partie inférieure des jambes. Une éruption cutanée sèche peut apparaître sur les membres inférieurs et sur le tronc.

- La cécité s’installe progressivement. D’abord il y a des rougeurs et des écoulements de larmes, puis des signes d’iritis (p. 221). La cornée présente des signes de xérosis (p. 226). Enfin, s’installe cécité à cause de cicatrisation de la cornée, de la cataracte, du glaucome, ou d’autres problèmes.

Les problèmes des yeux apparaissent très souvent après 10 à 15 ans d’évolution chez les personnes soumises à des infections intenses et répétées. Il y a d’abord une baisse de la vision au crépuscule, puis le champ visuel se rétrécit progressivement (voir page [999](#) pour le “**Test pour détecter le glaucome**”), ensuite la vision baisse même le jour, jusqu’à disparaître complètement, et le malade devient aveugle.

Il faut aller en consultation dès le début lorsqu’on commence à ne plus bien voir le soir. À l’examen des yeux des lésions diverses et nombreuses peuvent apparaître. Mais ce qui permet de faire le diagnostic de la maladie, c’est la présence de microfilaires (de tous petits vers) dans les yeux, qu’on peut voir parfois à l’œil nu, mais qui nécessitent le plus souvent l’examen d’un médecin équipé pour cela. Au moindre doute, aller en consultation au plus vite.

22.2 Traitement de la cécité des rivières

Un traitement qui commence peut empêcher la cécité. Dans des régions où sévit cette maladie, il est impératif de suivre le traitement dès les premiers signes. Une fois que les yeux commencent à être endommagés, le traitement devient beaucoup plus difficile et les médicaments peuvent réellement précipiter la cécité. Mais ce traitement est dangereux et il faut voir un médecin.

- L’ivermectine (*Mectizan*) est le meilleur médicament pour traiter la cécité des rivières, et parfois il est gratuit aux départements de santé locale.
- Diéthylcarbazine et suramine sont d’autres médicaments qui sont utilisés pour traiter la cécité des rivières, mais ils font parfois plus de mal que de bien, surtout quand des lésions des yeux ont déjà commencées. Ils doivent être donnés uniquement par les agents de santé. Pour le dosage et les précautions de ces médicaments, voir p. [377](#).
- Les *antihistaminiques* aident à diminuer les démangeaisons (page [385](#)).
- La chirurgie d’urgence visant à enlever les nodules, lorsqu’elle est effectuée assez tôt, diminue le nombre de vers.

22.3 Prévention

- Les mouches noires (simulies) vivent dans les endroits où il y a des cours d’eau rapide. Il faut donc enlever la broussaille et la végétation le long des cours d’eau rapide pour aider à réduire le nombre des simulies.
- Éviter de dormir dehors – spécialement pendant le jour : les mouches piquent d’habitude pendant la journée et à l’extérieur des habitations.
- Collaborer avec des programmes pour l’éradication des mouches noires et des larves.
- **Un traitement rapide peut permettre d’éviter la cécité et aider à limiter le développement de la maladie. Aller en consultation dès les premiers signes.**